THEMEN AUS MEDIZIN · GESUNDHEIT · SPORT

02/2019

Freude durch Bewegung Live

FÜHL DICH GESUND, GUT UND FIT.

Dr. med. I. Fröhlich & Dr. med. C. Kinast
Fachärzte für Orthopädie und Unfallchirurgie

SPRUNGGELENKS-VERLETZUNGEN

Knöchelbrüche, Übergangsbrüche, Aussenband-Verletzung

ARTHROSKOPIE

Syndrom, Empingement, Behandlungen, Fersensporn

AUSGABE 4

VERLETZUNGEN & ARTHROSKOPIE DES SPRUNGGELENKES

SONDERAUSGABE MEDIZIN-JOURNALE

© Foto: Shutterstock · Vladimir Gjorgiev

IMPRESSUM

HERAUSGEBER
Peter Müller MED-Agentur GmbH
Fürstenrieder Str. 279a · D-81377 München
Telefon: +49 (0)89 89 19 79 34
Telefax: +49 (0)89 89 19 79 37
peter.mueller@med-agentur.de
www.med-agentur.de

Wir danken allen Beteiligten und Mitwirkenden für ihren Beitrag und zur Unterstützung bei der redaktionellen Gestaltung der Texte.

Die Beiträge, Abbildungen und Anzeigen sind durch ihre Rechteinhaber geschützt.

Alle aufgeführten Produkte und Firmennamen sind Marken der jeweiligen Eigentümer. Namentlich gekennzeichnete Beiträge geben die Meinungen der Autoren, nicht die der Redaktion wieder. Für den Inhalt dieser Texte sind die Autoren verantwortlich. Nachdruck von Beiträgen und Fotos, auch auszugsweise, nur mit vorheriger schriftlicher Genehmigung. Sämtliche Termin- oder Ortsangaben ohne Gewähr. Kostenfreie Direktverteilung, erhältlich bei teilnehmenden Partnern.

LAYOUT/GRAFIK
Design Labs GmbH, München
dpi-advertisings, Wilhelmsdorf

DRUCK
Design Labs Print, Wilhelmsdorf

4. Auflage:
1.000 Exemplare
Stand: Juli 2019

FREUDE DURCH BEWEGUNG - ÄRZTE FÜR AKTIVES LEBEN

„Freude durch Bewegung“ ist in erster Linie ein Präventionsprogramm für regelmäßige Bewegung, sportliche Aktivitäten und richtige Ernährung von Ärzten für Patienten und deren Angehörige. Der Begründer, der Münchner Facharzt für Orthopädie und Unfallchirurgie sowie Sportmedizin, Dr. med. Christian Kinast, fördert gemeinsam mit Kollegen aus Allgemeinmedizin, Kinder- und Jugendheilkunde, Orthopädie, (Unfall-)Chirurgie, Sportmedizin, Physikalischer und Rehabilitativer Medizin sowie seit 2014 auch mit Kollegen der Inneren Medizin, Diabetologie, Neurologie als auch Psychiatrie aktiv und engagiert diese Initiative.

Unter „Freude durch Bewegung“ werden regelmäßig „Medizin-Journale“ für Patienten als auch Kollegen als Sonderausgaben veröffentlicht. Diese Ausgabe informiert über die möglichen nicht-operativen und operativen Therapien bei Hallux valgus und Hammerzehen, über Nachbehandlung, Physio- sowie Eigentherapie.

Freude durch Bewegung LiveX

FÜHL DICH GESUND, GUT UND FIT.

INHALTSVERZEICHNIS

VERLETZUNGEN DES SPRUNGGELENKES

Knöchelbruch des oberen Sprunggelenkes. 6

Übergangsbrüche 8

Aussenband-Verletzung 10

PECH-Regel 11

ARTHROSKOPIE DES SPRUNGGELENKES

Osteochondrale Läsion des Talus 13

Tibiakantensporn-Syndrom 15

Meniscoid-Syndrom 16

Mediales Impingement 16

Arthroskopische Arthrodese 17

Dorsales Impingement. 18

Haglundfersen Behandlung 19

Plantarer Fersensporn 21

DIE AUTOREN

In den „Medizin-Journalen“ bei Freude durch Bewegung informieren spezialisierte Fachärzte der Orthopädie und Unfallchirurgie zu Erhaltung und Wiederherstellung des Bewegungsapparates. Dem Leser wird hier ein Überblick gegeben zu Produkten, Geräten, Techniken und Verfahren.

In dieser Ausgabe stellen unsere Autoren, Dr. med. Imke Fröhlich und Dr. med. Christian Kinast die aktuelle Möglichkeiten für Diagnostik und Therapie bei Hallux valgus und Hammerzehen vor.

Als Fachärzte für Orthopädie und Unfallchirurgie haben sich Dr. med. Imke Fröhlich und Dr. med. Christian Kinast seit Beginn ihrer Berufslaufbahn auf die Behandlung von Fußerkrankungen konzentriert. Zum Zentrum Fuß und Sprunggelenk München (seit 2006) gehören heute das Orthopädiezentrum Arabellapark (OZA) sowie als Klinikpartner die Klinik Josephinum, die ATOS Klinik München und die Paracelsus-Klinik.

Erkenntnisse, Diagnosemöglichkeiten und Behandlungsmethoden entwickeln sich stetig fort. Neue OP-Techniken und Hochleistungsgeräte wie digitales Röntgen, 3D digitale Volumentomographie im Stehen, Sonographie und Videopedographie stehen zur Verfügung. Es gibt aber auch viel Bewährtes. Die sehr erfahrenen Operateure greifen in Diagnostik und Therapie zur Optimierung des Ergebnisses hierauf zurück, um die Heilung zu unterstützen.

Nicht immer muss operiert werden. Oft helfen Eigenübungen, Krankengymnastik und Einlagen. Häufig ist die operative Therapie sinnvoll und zielführend. Die Spezialisten haben vielseitiges Wissen und Erfahrung, auch wie der Körper funktioniert und kennen aktuelle Behandlungsmöglichkeiten genau. Damit bieten sie Fall bezogen jeweils die passende Behandlungsstrategie an.

Dr. Fröhlich und Dr. Kinast behandeln und operieren mit einem Höchstmaß an Erfahrung. Sie waren und sind stetig an der Weiterentwicklung und Optimierung von OP-Techniken sowie OP-Materialien beteiligt. Hierzu pflegen sie stetigen nationalen und internationalen kollegialen Austausch.

Neben der jahrelangen Erfahrung und dem Können der Ärzte entscheiden eine sorgfältige Vorbereitung und die gewissenhafte Nachbehandlung über das Gelingen eines medizinischen Eingriffs. Im Zentrum Fuß und Sprunggelenk München sind die benötigten Geräte und Spezialisten sowie ein kompetentes, engagiertes Team an Mitarbeitern an einem Ort. Dr. Fröhlich und Dr. Kinast haben ein wichtiges Ziel für ihre Patienten: „Den normal ausbalancierten Fuß, der im Alltag keine Beschwerden bereitet.“ Wer möchte nicht gehen, wandern oder Sport treiben – ohne, dass jeder Schritt schmerzt? Minimal invasive Verfahren gehören seit Langem zum operativen Angebot. Sie werden eingesetzt, wann immer sie sinnvoll und alternativen Techniken gegenüber vergleichbar oder überlegen sind. Immer wird auch auf ein optimiertes kosmetisches Ergebnis Wert gelegt. Auch nach dem Eingriff bleibt der Patient in regelmäßigem Kontakt mit seinem Operateur und dem Behandlungsteam. Der Heilungsverlauf wird über Monate betreut – damit die Patienten wieder unbeschwert durchs Leben gehen können.

Die funktionellen Zusammenhänge am Fuß sind sehr komplex. Es sind auch Zusammenhänge, die den ganzen Körper betreffen, zu berücksichtigen. Die Spezialisten bauen auf ihr sehr ausgeprägtes Wissen darüber, wie der Körper funktioniert, auf.

Dr. med. Imke Fröhlich

Fachärztin für Chirurgie, Orthopädie und Unfallchirurgie sowie Sportmedizin, zertifizierte Fuß- und Sprunggelenkschirurgin der GFFC, Manuelle Medizin/Kinesiologisches Taping

*„Bewegung ist Leben.
Freude ist Lebensqualität."*

„Mit Freude durch Bewegung wollen wir mehr Lebensqualität für unsere Patienten, aber auch für jeden Einzelnen erreichen."

ZENTRUM FÜR FUSS & SPRUNGGELENK MÜNCHEN

Das Zentrum Fuß & Sprunggelenk München im Orthopädie Zentrum Arabellapark (OZA) hat seinen Schwerpunkt auf Erkrankungen des Bewegungsapparates mit der Spezialisierung auf Probleme rund um Fuß und Sprunggelenk sowie Sportmedizin. Behandelt werden z. B. Sprunggelenksverletzungen, Hallux valgus, Hammerzehen, Spreizfußbeschwerden, Hohl- und Plattfuß-Rekonstruktionen, Achillessehnenprobleme, Haglundferse, Arthrose und posttraumatische Deformitäten, Achsfehlstellungen und komplexe Pathologien der unteren Extremität.

HIGH-END EQUIPMENT

Modernste EDV-Technik erlaubt es, seit über 10 Jahren sofort Zugriff auf die digitalen Bilder zu haben.

DIAGNOSTIK

Funktionelle Störungen des Ganges lassen sich sehr gut in der hochauflösenden dynamischen Video-Pedobarographie (4 Sensoren / cm^2) nachweisen.

Die im Bereich der Orthopädie neue dreidimensionale Volumentomographie (DVT) kann unmittelbar in der Praxis durchgeführt werden. Sie ermöglicht erstmals CT-Untersuchung z. B. von Fuß, aber auch Sprunggelenk, die in belasteter, stehender Position erfolgt - mit sehr geringer Strahlenbelastung.

THERAPIE

Schlecht heilende oder Sehnen- und Faszienprobleme werden mit sehr gutem Ergebnis mit Wachstumsfaktoren aus Eigenblut behandelt. Seit Jahren erfolgt der Einsatz der fokkusierten Stoßwellentherapie mit sehr gutem und beschleunigtem Behandlungserfolg.

Ideal kann die kinesiologische Tapung nach entsprechender Austestung kombiniert werden.

Von minimal invasiver Chirurgie bis zum künstlichen Gelenkersatz, von Physiotherapie bis orthopädietechnischen Versorgungen – die Fachärzte für Orthopädie und Unfallchirurgie bieten mit ihren Partnern im OZA ein therapeutisches Netzwerk, um den Patienten aus einer Hand mit dem sofortigen Austausch von Informationen optimal zu behandeln.

VERLETZUNGEN DES SPRUNGGELENKES

Verletzungen des Sprunggelenkes gehören zu den am häufigsten auftretenden Sportverletzungen. Ein Röntgenbild muss angefertigt werden, um Verletzungen des Knochens auszuschließen. Liegt ein Knöchelbruch mit 2mm Verschiebung vor, sollte in der Regel operiert werden.

1. KNÖCHELBRUCH DES OBEREN SPRUNGGELENKES (MALLEOLARFRAKTUR)

Liegt ein gleichzeitiger Bruch des Unterschenkels vor, kann eine Computertomographie das volle Ausmaß der knöchernen Verletzung zeigen (Volkmann´sches Dreieck).

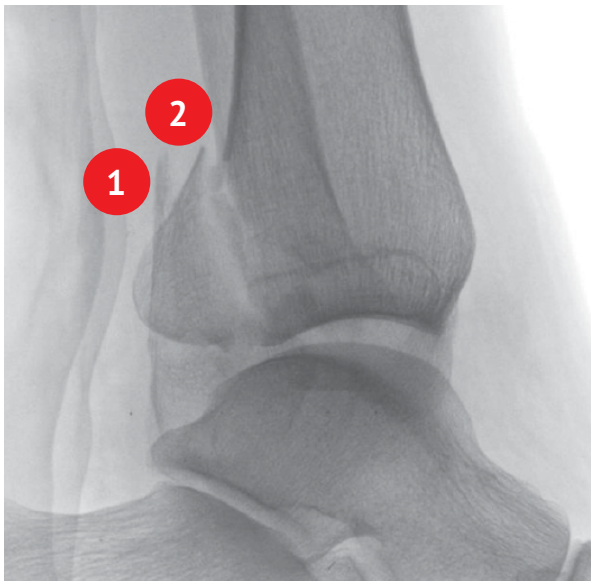

Fuß-Ansicht seitlich

Fuß-Ansicht von vorne

1 WEBER B FRAKTUR DER LATERALEN FIBULA
2 FRAKTUR DER TIBIA MIT VOLKMANN´ SCHEM DREIECK
3 MALLEOLUS MEDIALIS FRAKTUR (SUPINATIONS EXTERNAL ROTATION INJURY SERI 4)

VERLETZUNGEN DES SPRUNGGELENKES

FRAKTUR – EINTEILUNG NACH WEBER

WEBER A
Bruch unterhalb der ventralen Syndesmose (Lig Tibio-fibulare Anterius)

WEBER B
Bruch auf Höhe der ventralen Syndesmose

WEBER C
Bruch oberhalb der ventralen Syndesmose

Vor einer Operation sollten die Weichteilschädigung und Begleiterkrankungen beachtet werden. Bei starker Schwellung oder Hautverletzungen ist die definitive offene Versorgung zu vertagen.

Bei der Operation des Knöchelbruchs muss das Wadenbein dreidimensional korrekt zum Unterschenkelknochen eingepasst werden. Besteht eine Instabilität der Bandverbindung zwischen Unterschenkel und Wadenbein (Syndesmose) sollte diese mit einer oder 2 Stellschrauben oder einem tightrope stabilisiert werden.

Die Klassifikation von Lauge Hansen beschreibt den Unfallmechanismus und lässt Rückschlüsse auf den Umfang der begleitenden Bandverletzungen zu und erleichtert so die Reposition der Fraktur.

1. Supinations-Adduktions-Fraktur
2. Pronations-Abduktions-Fraktur
3. Supinations-Eversions-Fraktur
4. Pronations-Eversions-Fraktur

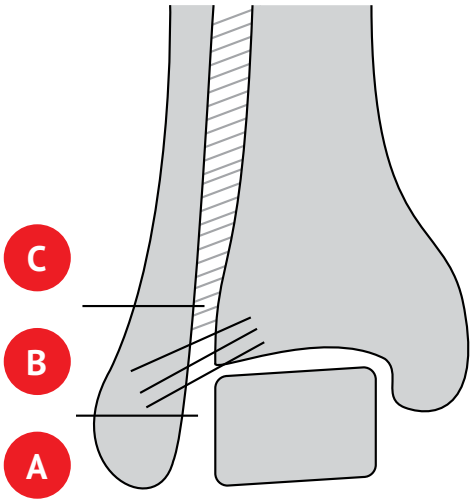

Verletzungen des oberen Sprunggelenks (OSG)
Malleolarfraktur (Knochenbruch des OSG) Einteilung nach Weber

Weber C Fraktur / Osteosynthese mit lateraler Platte und Stellschraube

Osteosynthese mit Zugschraube für das Volkmann-Dreieck und laterale Platte für die Fibula

2. ÜBERGANGSBRÜCHE

Beim Übergang vom Kindes- in das Erwachsenenalter treten durch den von medial nach lateral verlaufenden Epiphysenfugenschluss spezielle Übergangsfrakturen auf (biplane, triplane fracture). Diese können in der Computertomographie besser erkannt werden: Brüche, die die Gelenkfläche des Unterschenkelknochens betreffen, können so besser beurteilt werden.

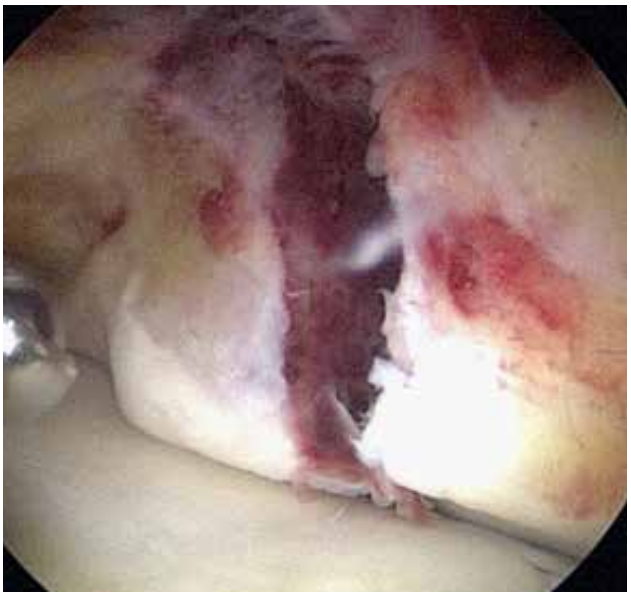

Intraoperativer arthroskopischer Blick auf den Spalt in der Vorderkante der Tibia.

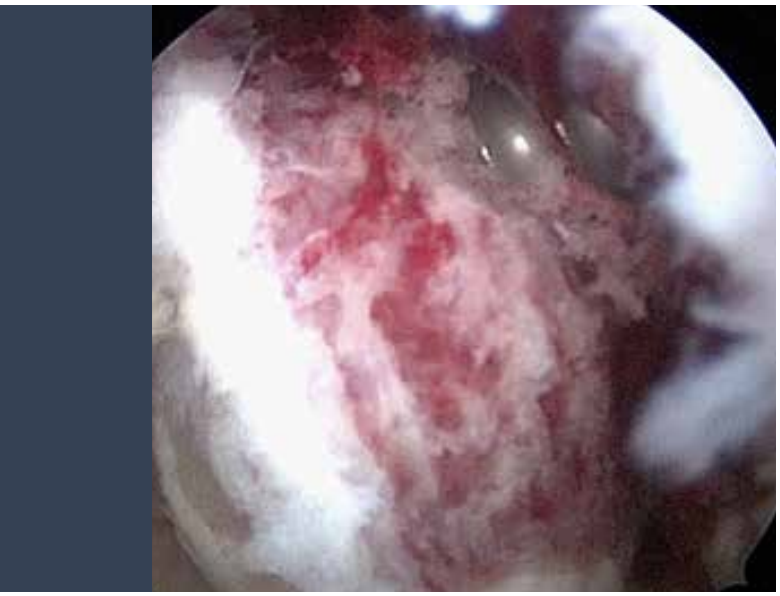

Arthroskopisch kontrollierte Osteosynthese

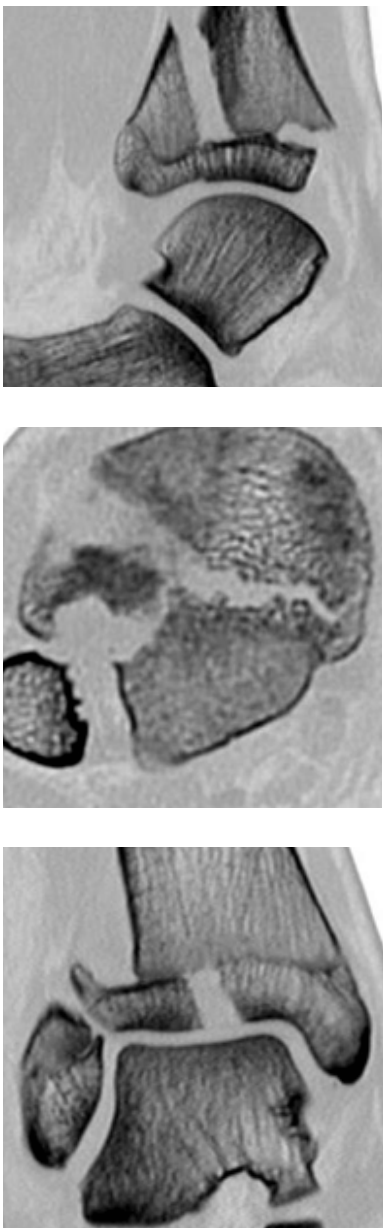

CT-Bilder: In 3 Ebenen Verschiebung der Übergangsfraktur erkennbar. Triplane Fracture.

VERLETZUNGEN DES SPRUNGGELENKES

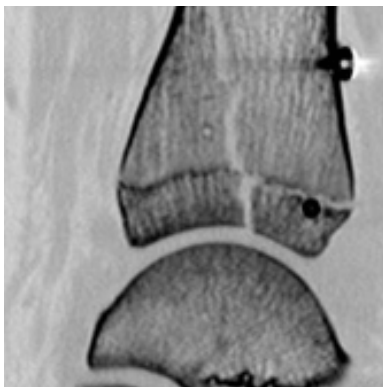

Bei der Operation des Sprunggelenkes wird der Bluterguss aus dem Gelenk ausgespült, Knorpelbruchstücke werden entfernt. Unter arthroskopischer Sicht wird die Fehlstellung des Knochens wieder eingerichtet, die Schrauben gesetzt und der Verschluss der Bruchspalten beurteilt. Nach der Operation kann mit einer Computertomographie die exakte dreidimensionale Position der Bruchstücke beurteilt werden. Der Heilungsverlauf wird im konventionellen Röntgenbild überwacht.

Nach etwa 6 Wochen kann das Sprunggelenk wieder belastet werden. Wird der Bruch in dieser Weise versorgt, ist mit einer beschwerde- und folgen-freien Wiederherstellung zu rechnen.

Seitliche Ansicht nach Heilung des Übergangsbruches.

CT-Bilder post-op: Durch eine Spongiosa-schraube werden die Fragmente angenähert

Vordere Ansicht nach Heilung des Übergangsbruches.

3. AUSSENBAND-VERLETZUNG MIT UND OHNE SYNDESMOSENVERLETZUNG

Ist die knöcherne Verletzung ausgeschlossen worden, bestimmt die Untersuchung der Instabilität des Rückfußes in der Knöchelgabel das weitere Vorgehen.

Die Kernspintomographie kann Begleitverletzungen des Knorpels und Flüssigkeitseinlagerungen im Knochen des Sprungbeins ausschließen. (OLT - Osteochondrale Läsion des Talus, Talusödem)

Liegt ein Riss der vorderen Bandverbindung ohne Riss der Membrana interossea – der bindegewebigen Verbindung zwischen Unterschenkelknochen und Wadenbein vor – wird wie bei der

1-BAND-VERLETZUNG
LIGAMENTUM FIBULOTALARE ANTERIUS – LFTA ODER

2-BAND-VERLETZUNG
LFTA UND LIGAMENTUM FIBULO-CALCANEARE LFC

ohne Operation in der Regel behandelt. Nur selten erfordern reine Bandverletzungen des Sprunggelenkes eine operative Therapie.

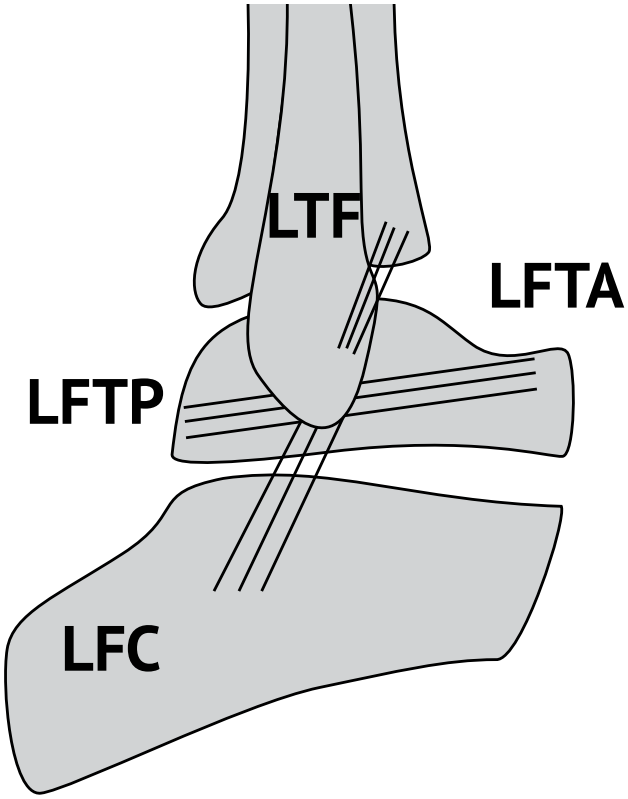

LTF	Lig. tibio fibulare anterius
LFTA	Lig. fibulo talare anterius
LFC	Lig. fibulo calcaneare
LFTP	Lig. fibulo talare posterius

VERLETZUNGEN DES SPRUNGGELENKES

Wichtig ist die Ruhigstellung mit einer ausreichend stabilisierenden äußeren Schiene (Aircast, Velocity Donjoy) für 6 Wochen. Eine Phase der Teilbelastung des Sprunggelenkes mit Unterarmgehstützen ist bei großer Schwellung und ausgeprägter Instabilität angezeigt.

Wenn die Syndesmose verletzt ist, kommt es zu einer Instabilität zwischen Wadenbein und Unterschenkel, häufig ist auch zusätzlich das Innenband verletzt. Bei Erweiterung des Abstandes zwischen Innenknöchel und Sprungbein und zwischen Unterschenkel und Wadenbein sollte operiert werden. Eine Stellschraube oder ein Band (tightrope) stellt die adäquate Position wieder her, wobei die 3. Ebene zu beachten ist und evtl. mit einer Computertomographie (CT) oder Digitalen Volumen Tomographie (DVT) – kontrolliert werden sollte.

Mit Schmerzen im Bereich des Sprunggelenkes ist gerade bei Verletzungen des vorderen Syndesmosenbandes für 4 und mehr Monate zu rechnen.

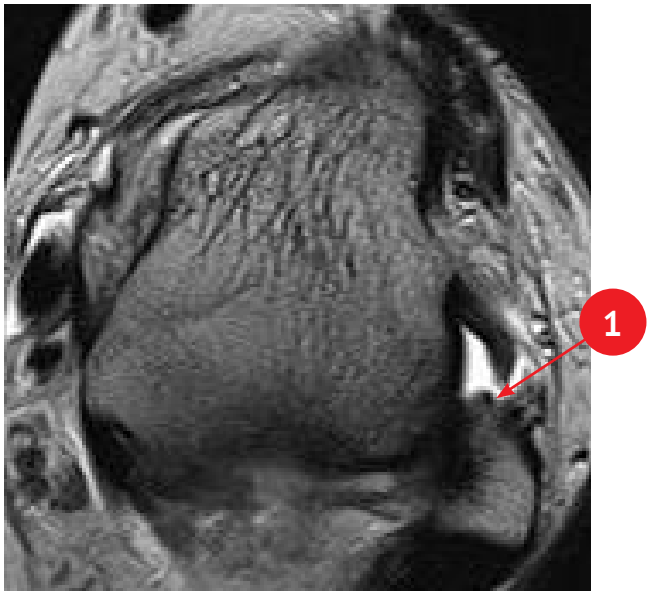

1 MRT DES OBEREN SPRUNGGELENKES
LFTA RUPTUR

PECH-REGEL

BEHANDLUNGSMASSNAHMEN BEI MUSKEL- UND GELENKVERLETZUNGEN NACH DER PECH-REGEL:

P PAUSE
E EIS
C COMPRESSION
H HOCHLAGERN

2 LFC PARTIAL RUPTUR

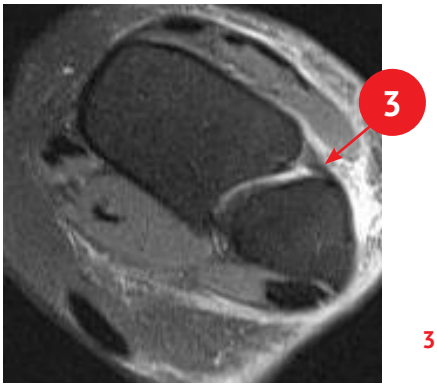

3 VORDERES SYNDESMOSEN BAND;
LIGAMENTUM TIBIOFIBULARE ANTERIUS

ARTHROSKOPIE DES SPRUNGGELENKES

Das Sprunggelenk ist das am häufigsten nicht nur beim Sport verletzte Gelenk. Jedoch findet bei der Behandlung von Bandverletzungen eine therapeutische Vernachlässigung statt. Weder Ärzte noch Physiotherapeuten widmen sich diesem Problem mit größerem Interesse. Viele Sportler behandeln sich selbst.

Die Ärzte vom Zentrum Fuß und Sprunggelenk haben sich in der jüngsten Vergangenheit intensiv mit der Behandlung und Rehabilitation sowie der optimierten Nachversorgung der Bandverletzungen auseinander gesetzt. Bei unseren letzten Fortbildungen haben wir zu den Themen

- BANDPLASTIK AM OBEREN SPRUNGGELENK IST EIN ÜBER VIELE JAHRZEHNTE DISKUTIERTES THEMA. GIBT ES HIERZU NEUE ERKENNTNISSE?

- WELCHE THERAPEUTISCHEN OPTIONEN BIETET DIE ARTHROSKOPIE BEI POST-TRAUMATISCHEN VERÄNDERUNGEN UND DER ARTHROSE DES SPRUNGGELENKES?

berichtet und Antworten gegeben.
Mit unserer hier vorliegenden Publikation „Verletzungen und Arthroskopie des Sprunggelenkes“ geben wir einen Überblick zu den vielseitigen Behandlungsoptionen. Bei der Vorgehensweise ist ein Schwerpunkt die minimal invasive Orthopädie. Die arthroskopische Sprunggelenkschirurgie macht neben der verbesserten Übersicht im Gelenk auf Grund der ästhetisch kosmetisch vorteilhaften Narbe die minimal invasive Chirurgie mit kleinen Hautschnitten bei Patienten und Operateuren gleichermaßen beliebt. Durch schonenden Umgang mit den Weichteilen und Erhaltung der Muskelansätze wird eine rasche Rehabilitation begünstigt.

Voraussetzung für minimal invasive und percutane Chirurgie sind sehr gute anatomische Kenntnisse und Erfahrungen in der offenen Chirurgie. Die Ärzte vom Zentrum Fuß und Sprunggelenk durchlaufen eine intensive Schulung in Anatomie und Operationstechnik, um die minimal invasive Chirurgie durchführen zu können.

Unsere Publikation ist sowohl für den interessierten Patienten als auch für Kollegen vorbereitet. Ich würde mich freuen, wenn Sie wichtige Informationen und wertvolle Hinweise entnehmen können.

ARTHROSKOPIE DES SPRUNGGELENKES

Bei Knöchelbrüchen, wie auch bei reinen Bandverletzungen, liegen bei bis zu einem Drittel begleitende Knorpelverletzungen vor. Diese Knorpelbruchstücke können bei der Spiegelung des Sprunggelenkes entfernt werden.

Röntgenbild mediale Osteochondrosis dissecans

1. OLT
OSTEOCHONDRALE LÄSION DES TALUS KNORPELSCHÄDEN AM SPRUNGBEIN

Sie werden in der MRT – Magnetresonanztomographie - Kernspintomographie erkannt. Liegen Beschwerden vor, kann bei der Arthroskopie des oberen Sprunggelenkes der Knorpelschaden behandelt werden.

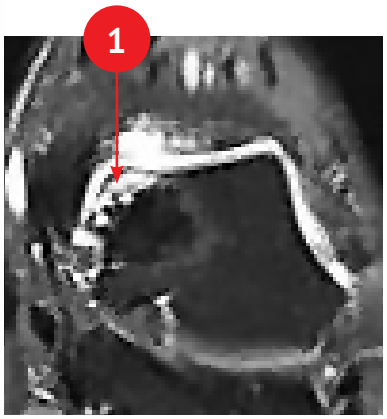

1 MRT-Bild: Osteochondrale Läsion medialer Talus (ap)

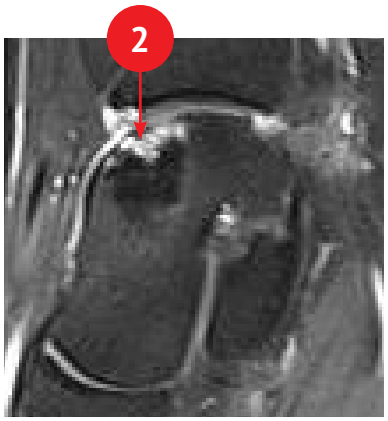

2 MRT-Bild: Abb. seitlich Knochenerweichung

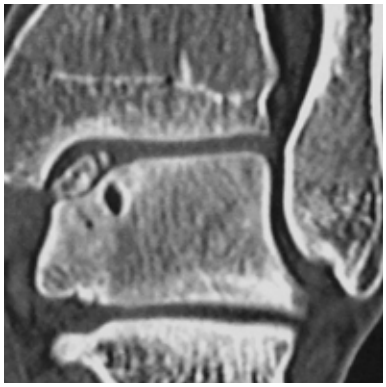

CT-Bild einer Ostechondrosis dissecans vom Talus

THERAPIE

Microfracturing – Mikrofrakturierung – Knochenaufmeißelung – Becksche´ Bohrung – Pridie Bohrung sind Begriffe, die die Behandlung des Knochens im Bereich des Knorpelschadens beschreiben. Durch diese Maßnahmen treten Knochenstammzellen an die Oberfläche und bilden bei nachfolgendem Schutz vor Überlastung Ersatzknorpel aus.

Größere Knorpelschäden >10 mm können Knorpelersatz erforderlich machen:

A. STANZZYLINDER VON KNOCHEN-KNORPEL-TRANSPLANTATEN
OATS OSTEOCHONDRAL AUTOGRAFT TRANSFER SYSTEME

Diese werden aus dem Knie in entsprechende Löcher eingesetzt und können so den Knorpel-Knochendefekt wiederherstellen.

B. SPEZIELLE MEMBRANEN BELADEN MIT ANGEZÜCHTETEN EIGENEN KNORPEL-ZELLEN
MACI MATRIX INDUCED AUTOLOGOUS CHONDROCYTE IMPLANTATION

oder auch mit eigenen Knochenmarkszellen AMIC autologous matrix chondrogenesis

werden auf den Knorpeldefekt gelegt und können zu einer Wiederherstellung des Knorpelschadens führen.

Liegt eine Knochenerweichung – Osteochondrosis dissecans – oder ein Loch (Zyste) im Knochen vor, wird das Loch mit körpereigenem Bälkchen-Knochen – autologe Spongiosa – aufgefüllt und mit der knorpelbildenden Amic Membran bedeckt.

Knorpelerweichung

Spongiosa-Plastik

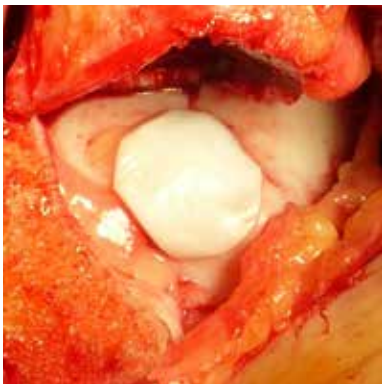
Amic Membran

2. TIBIAKANTENSPORN-SYNDROM
VORDERER SPRUNGGELENKSSPORN – FUSSBALLER SPRUNGGELENK - SOCCERS ANKLE

Schmerzen an der Vorderseite des Sprunggelenkes mit Einschränkung der Beweglichkeit in der Vorbeugung im Sprunggelenk werden häufig durch einen Sporn an der Vorderkante des Sprunggelenkes und auch des Sprungbeins gegenüber der Vorderkante verursacht.

Bei der Sprunggelenks Arthroskopie werden Wucherungen der Gelenkinnenhaut und freie Gelenkkörper entfernt und der Tibiakantensporn wird mit einem Meißel und rotierenden Fräsen entfernt.

Freier Gelenkkörper lateral zwischen Wadenbein und Talus

Tibiakantensporn - Entfernung mit der Kugelfräse

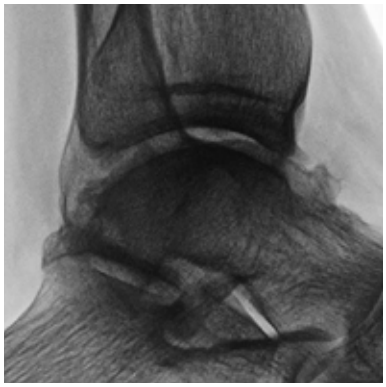

Röntgen-Bild Tibiakantensporn, Talussporn

1 CT-BILD TIBIAKANTENSPORN, TALUSSPORN

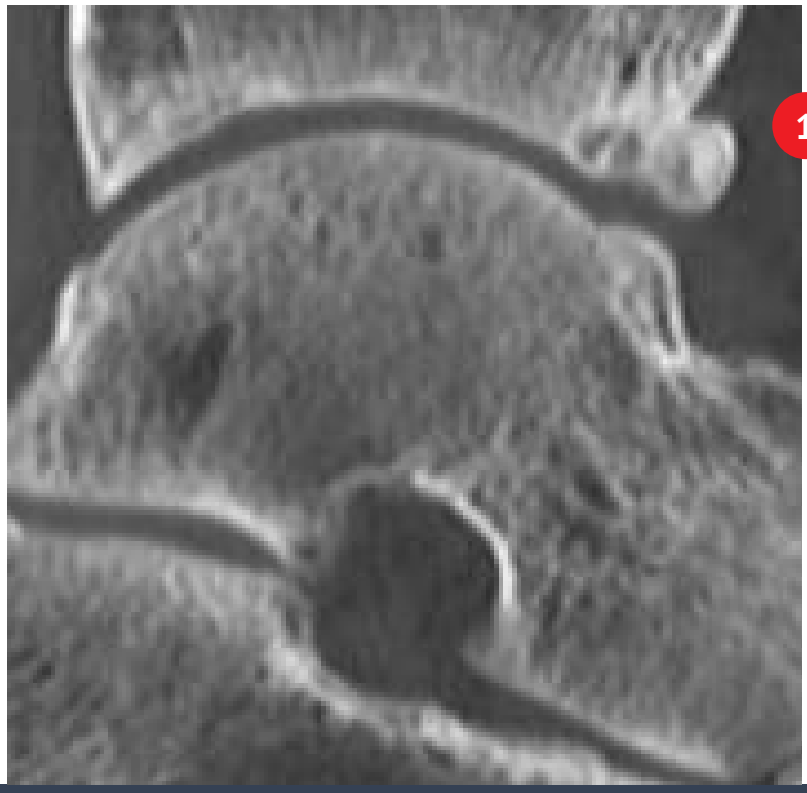

3. MENISCOID-SYNDROM

Verletzungen des vorderen Syndesmosenbandes – Ligamentum fibulotibiale anterius – und länger anhaltende Reizungen des Spunggelenkes können zu einer bindegewebigen Verdickung und Wucherung im vorderen äusseren Eck des Sprunggelenkes im Übergang zwischen Wadenbein und Schienbein führen. Typisch sind Schmerzen vorne außen und bei Vorbeugung des Unterschenkels. Bei der Arthroskopie des oberen Sprunggelenkes wird diese Bindegewebsvermehrung – das Meniscoid – entfernt.

Das Meniscoid findet sich auch bei leichteren Formen der Sprunggelenksinstabilität nach außen und vorne. Neben der Entfernung des Meniscoid kann eine arthroskopische Rekonstruktion der Bandinstabilität durch eine arthroskopische Broström Operation durchgeführt werden.

Meniscoid

Entfernung des Meniscoid mit dem Shaver

4. INNENKNÖCHELSPORN – MEDIALES IMPINGEMENT

Schmerzen auf der Innenseite des Sprunggelenkes unterhalb der Innenknöchelspitze kommen vor bei Wucherungen des Knochens an der Innenseite des Sprunggelenkes und bei beginnender Arthrose des Sprunggelenkes. Bei der Arthroskopie des Sprunggelenkes wird diese Erweiterung des Knochens am Sprungbein und an der Innenknöchelspitze mit einer rotierenden Fräse weggenommen.

5. ARTHROSE DES SPRUNGGELENKES
ARTHROSKOPISCHE ARTHRODESE

Oberes und unteres Sprunggelenk können unter arthroskopischer Sicht verschraubt werden. Die Gelenkpartner werden vom Knorpel befreit und der Knochen mit der Fräse aufgeraut bis Einblutungen und der Bälkchenknochen sichtbar sind. Die Gelenkpartner werden in die richtige Stellung gebracht.

Führungsdrähte werden teils unter arthroskopischer Sicht, teils unter Röntgenkontrolle eingebohrt und dann die Loch-Schrauben über den Führungsdraht eingebracht, sodass die Knochenteile gut aneinander gepresst werden und so unter optimaler Schonung der umgebenden Weichteile heilen können.

Röntgen arthroskopische Arthrodese

Der Knorpel wird vom Talus entfernt.

Der restliche Knorpel wird von der Tibia (Schienbein) entfernt.

Mit der Fräse wird der harte Knochen aufgeraut.

IHRE FÜHRENDEN SPEZIALISTEN FÜR FUSS- UND SPRUNGGELENKSCHIRURGIE

Dr. Fröhlich und Dr. Kinast zählen seit über 20 Jahren zu den anerkannten Fachärzten für Fuß- und Sprunggelenkschirurgie im In- und Ausland. Ihre Gesundheit und neue Lebensqualität stehen hier im Fokus.

- Hallux valgus / Hallux rigidus
- Hammerzehen
- Spreizfuß
- Hohl- und Plattfuß-Operationen
- Achillessehnenprobleme
- Haglundferse
- Arthrodesen bei Arthrose und posttraumatischen Deformitäten
- Gelenkerhaltende Achskorrekturen
- Komplexe Rekonstruktionen der unteren Extremität
- Sprunggelenksverletzungen
- Fuß und Sprunggelenk-Totalendoprothetik

Dr. med. I. Fröhlich
OZA, Klinik Josephinum
ATOS Klinik München

ORTHOPÄDIE ZENTRUM ARABELLAPARK

© Fotos: Dirk Spath

ZENTRUM FÜR FUSS & SPRUNGGELENK MÜNCHEN

ORTHOPÄDIE ZENTRUM ARABELLAPARK

DR. MED. I. FRÖHLICH · DR. MED. C. KINAST

Adresse
OZA Orthopädie Zentrum Arabellapark

Englschalkinger Str. 12
D-81925 München

Telefon & Fax
Tel.: +49 (0)89 - 9990 978-0
Fax: +49 (0)89 - 9990 978-77
E-Mail: info@oza-m.de

Social Media
www.facebook.com/oza.muenchen
www.youtube.com/user/ozakinast

Kassenarztpraxis für Orthopädie und Unfallchirurgie

Dr. Fröhlich & Dr. Kinast
OZE Orthopädie Zentrum Englschalkinger Straße
Englschalkinger Str. 12
Tel.: +49 (0)89 - 9990 978-0

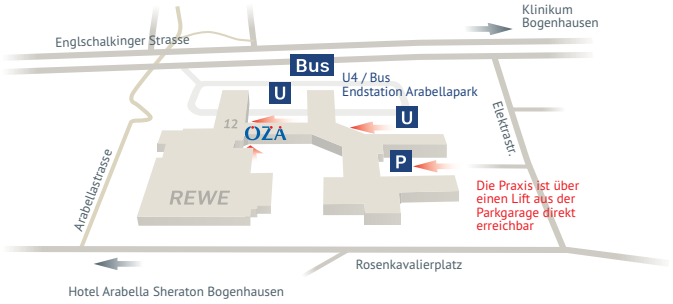

WWW.OZA-M.DE

Komfortschuhe für sensible Füße: YDA – Your Daily Activity

Jetzt auch mit Animationsfilm!

Die YDA-Vorteile im Überblick:

- Großvolumige Zehenbox
- Federleicht
- Atmungsaktiv
- Herausnehmbare Einlegesohle
- Orthopädisch designte Laufsohle

Fragen Sie Ihren Arzt oder in Ihrem Sanitätshaus!

DARCO Quality Since 1985

www.darco.de

DARCO

DARCO – Ihr Spezialist für die medizinische Versorgung mit Hand und Fuß.

Postoperative Versorgung

Trauma-Versorgung

Diabetes-/Wundversorgung

MECRON Schienen/Bandagen

Sohlensysteme

Sportsline

DARCO ist ein weltweit führender Anbieter von orthopädischen Produkten für die präventive und postoperative, Trauma-, Diabetes- und Wundversorgung mit dem Schwerpunkt auf Fuß, Sprunggelenk und Knie. Seit 1985 stellen wir Qualität auf die Füße.

DARCO Quality Since 1985

www.darco.de

DARCO