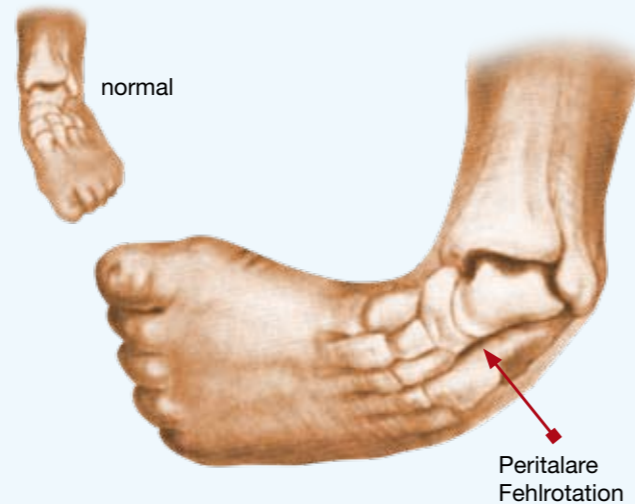

Zentrum für orthopädische
Fußchirurgie München
Dr. Kinast / Prof. Dr. Hamel
mit zwei Standorten:

Informationen für betroffene Eltern
von Prof. Dr. med. J. Hamel

Was ist ein Klumpfuß

Der angeborene Klumpfuß stellt eine Kontraktur (Fehlstellung mit Bewegungseinschränkung) im Bereich der Sprunggelenke dar, deren Entstehungsweise immer noch unklar ist. Er ist (mit einem Vorkommen von ca. 1:1000) die häufigste der schweren angeborenen Fußdeformitäten und würde unbehandelt zu einer erheblichen Beeinträchtigung im späteren Leben führen.



In fast allen Fällen kann heute durch geeignete Behandlung ein Ergebnis erzielt werden, das sich nur wenig von einem gesunden Fuß unterscheidet und häufig sogar eine weitgehend uneingeschränkte Sportfähigkeit mitbeinhaltet.



ORTHOPÄDIE ZENTRUM
ARABELLAPARK MÜNCHEN

Engschalkinger Str. 12 / 3. Stock
D - 81925 München

Tel.: +49 (0)89/9990978-0
Fax: +49 (0)89/9990978-77

E-Mail: zwr@oza-m.de
www.oza-m.de

für Selbstzahler und Privatversicherte



ZENTRUM FÜR
CHIRURGIE UND THERAPIE
FUSS & SPRUNGGELLENK

Schützenstr. 5
D-80335 München

Tel. 00 49 - (0)89 / 55 25 11 - 0
Fax 00 49 - (0)89 / 55 25 11 - 55

e-Mail: info@fuss-center.de
Internet: www.fuss-center.de

für gesetzlich und privat Versicherte

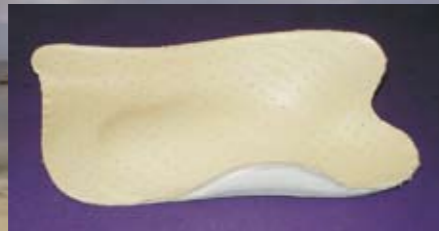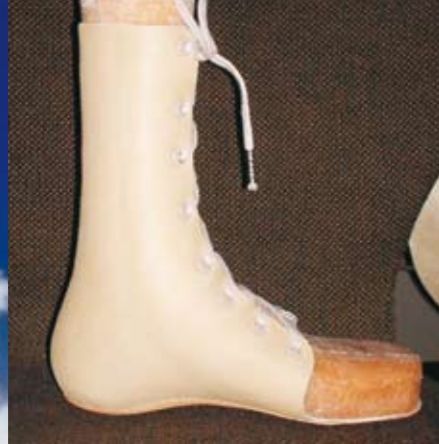Sonographisch kontrollierte
Frühbehandlung (Ponseti-Technik)
des angeborenen Klumpfußes
nach Hamel



ORTHOPÄDIE ZENTRUM
ARABELLAPARK MÜNCHEN



ZENTRUM FÜR
CHIRURGIE UND THERAPIE
FUSS & SPRUNGGELLENK



ORTHOPÄDIETECHNIK MÜLLER
Heßstraße 76 80798 München

Tel. 089 / 54 29 02 21

Fax 089/ 54 29 02 22

E-Mail: AGM-Ortho@sani-muenchen.de

www.sani-muenchen.de

Wie wird ein Klumpfuß heute behandelt?

Sehr wichtig ist die konsequente Frühbehandlung nach einem erprobten Konzept. Hier hat sich die Vorgehensweise in den letzten Jahrzehnten erheblich geändert. Während noch vor einigen Jahren meistens etwa mit 4 – 8 Monaten operiert wurde, wenden wir heute mit gutem Erfolg das in USA seit Jahrzehnten bewährte Konzept von Ponseti an. Es verbindet drei einfache, aber sehr effektive Behandlungsschritte in einem streng einzuhaltenden Schema miteinander und erübrigt eine größere Operation in den meisten Fällen:


- Redressionsgips – Phase in sehr präziser Technik (etwa 5 – 8 Wochen)

- Achillessehnen – Entspannung per Stichinzision ambulant in örtlicher Betäubung (nicht in allen Fällen erforderlich) mit nachfolgender kurzer Ruhigstellung im Gipsverband

- Schienenbehandlung zunächst ganztags, später nur nachts

Die beiden ersten Behandlungsschritte erfolgen in unserem Zentrum für Orthopädische Fuß- und Sprunggelenkschirurgie in der Schützenstraße 5 bzw. im OZA Engelschalkingerstraße 12.

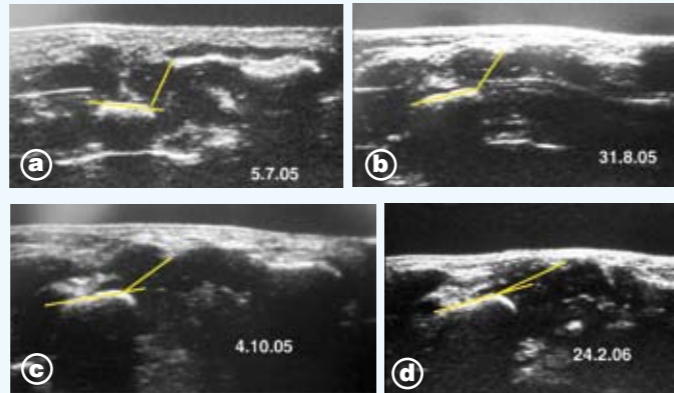
Die Versorgung mit einer Schiene (Dennis-Browne) wird durch unsere Orthopädie-Techniker (Herr Gohr, Herr Simon, Fa. Müller, Heßstraße 76, Tel.: 089/54290221) in enger Absprache vorgenommen.



Während die ersten beiden Behandlungsschritte für Kind und Eltern in den allermeisten Fällen ohne weitere Probleme und erhebliche Beeinträchtigungen verlaufen, ist in der langen Phase der Schienenbehandlung die Mitarbeit und Geduld der Eltern in besonderer Weise gefragt. Aus vielen Erfahrungen geht eindeutig hervor, daß das Gesamtkonzept nach Ponseti ohne den dritten Behandlungsschritt, die Schienenbehandlung, in den meisten Fällen nicht erfolgreich verläuft.

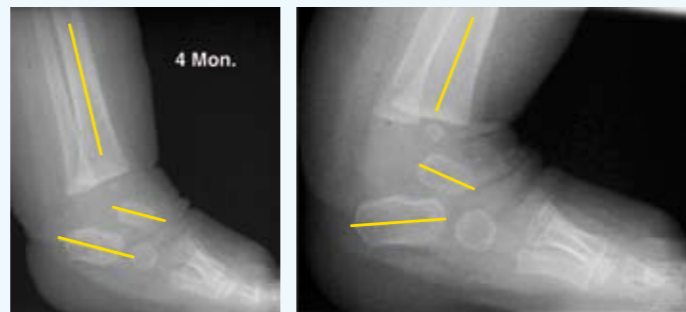
Wie kann der Behandlungserfolg kontrolliert werden?

Der Korrekturvorgang im Zentrum der Deformität wird – ähnlich wie an der Säuglingshüfte – mit einer noch wenig verbreiteten sonographischen Technik (Hamel und Becker, 1996) kontrolliert. So können Behandlungsfortschritt (wie im Bild unten dargestellt) oder Stillstand exakter als durch klinische Untersuchung festgestellt werden.



Stufenweise Korrektur eines ausgeprägten Klumpfußes (a) durch Redressionsphase (b), Achillessehnen-Entspannung (c) und Schienung (d), erkennbar an der Normalisierung des eingezeichneten Winkels TnC

Hierdurch werden z.B. der optimale Zeitpunkt für die Achillessehnen – Entspannung oder eine gelegentlich notwendige operative Maßnahme genauer bestimmbar. Ein seitliches Röntgenbild am Ende der 1. Behandlungsphase ergibt weitere Hinweise zur Frage, ob eine Achillessehnen-Entspannung erforderlich ist.

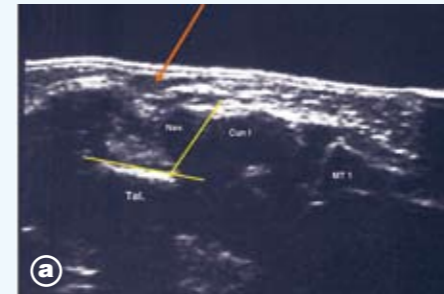


nach Gipsredression

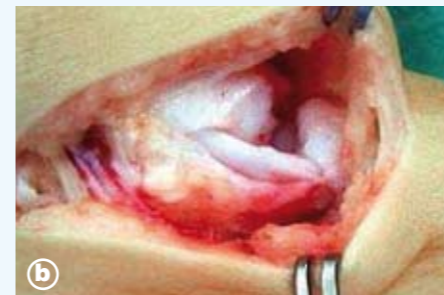3 Wochen nach perkutaner Achillotenotomie

Muß mein Kind operiert werden?

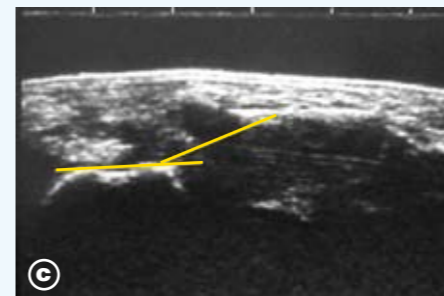
Im Verlauf des zweiten Lebenshalbjahres wird erkennbar, ob die erreichte Korrektur zufriedenstellend ist. In den etwa 5 bis 10% der schwereren Fälle, in denen dies nicht zutrifft, ist es zur Erreichung eines optimalen Behandlungsergebnisses besser, die gewünschte Korrektur auf operativem Wege sehr präzise herbeizuführen. Dieser Eingriff – der früher in fast allen Fällen von angeborenem Klumpfuß erforderlich war – wird von Prof. Hamel in der Kinderklinik des Dritten Ordens (089/1795-0) in Allgemeinnarkose durch erfahrene Kinder-Anästhesisten durchgeführt.



Schwerer angeborener Klumpfuß. Mit 9 Monaten keine ausreichende Stellungskorrektur im Sonogramm – Innenknöchel und Kahnbein haben sich nicht voneinander gelöst (a),



daher operative Korrektur (b)



mit nachfolgender vollständiger Normalisierung (c)

Kann es später Probleme geben?

Ein Klumpfuß ist auch bei gutem Behandlungsergebnis im ersten Lebensjahr später weiter kontrollbedürftig. In manchen Fällen setzt sich im Kleinkindalter eine vorher nicht erkennbare muskuläre Fehlsteuerung durch, so daß manchmal z.B. ein kleiner operativer Eingriff mit Sehnenversetzung in diesem Alter erforderlich wird.

Wenn auch das Endergebnis nie ganz vorhersagbar ist und gewisse Probleme später verbleiben können (z.B. eine etwas schlankere Wade, eine leichte Verkürzung des Fußes, eine gewisse Minderbeweglichkeit), so besteht mit dem vorgestellten Behandlungskonzept bei konsequenter Durchführung doch sehr gute Aussicht darauf, daß der Klumpfuß keine deutliche Beeinträchtigung für das betroffene Kind in seinem späteren Leben darstellen wird.

In unserem Zentrum für orthopädische Fußchirurgie werden Klumpfußpatienten jeden Alters versorgt. Regelmäßige Nachuntersuchungen und ständiger wissenschaftlicher Austausch gewährleisten einen jeweils aktuellen Standard.

(Als weiterer Behandler, der nach gleichen Prinzipien vorgeht, kann Dr. med. Paulus, Platanenstr. 54, 81375 München, Tel. 089/7149491 empfohlen werden.)

Weitere Informationen: www.klumpfuss-info.de

Ponseti I: Congenital clubfoot – fundamentals of treatment. Oxford University press 1996

Hamel J: Sonographie angeborener Fußdeformitäten. Orthopäde 31 (2002) 326-7

Hamel J, Becker, W: Sonographic assessment of clubfoot deformity. JPO – B (1996) 279-86

Hamel J: Was geschieht in der Talonavicular-Region während der Klumpfuß-Redressionsbehandlung? FussSprungg 3 (2005) 145-9