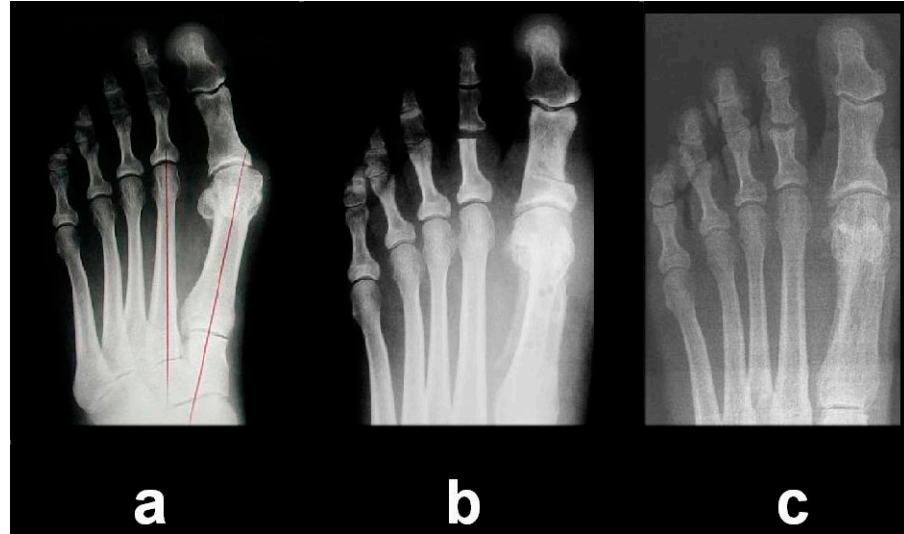


- a) Präoperativer radiologischer Befund:  
Hallux valgus Deformität.
- b) Postoperativer radiologischer Befund  
(kurzfristig nach der Operation): Am  
3. postoperativen Tag sind die durch-  
geführten Osteotomien (Scarf/Akin),  
sowie die Bohrlöcher zu erkennen. Die  
resorbierbaren Schrauben sind auf den  
Rö-Bildern unsichtbar.
- c) Postoperativer radiologischer Befund  
(über 5 Jahre nach der Operation):  
Weder die Osteotomien noch die  
Bohrlöcher sind zu erkennen. Korrekte  
Stellung.



- a) Präoperativer radiologischer Befund:  
ausgeprägte Rückfuß-Varus-Situation  
mit tief in die mediale Tibiabasis einge-  
grabener medialer Taluskante und einer  
Taluskipfung von 25°.
- b) Postoperativer radiologischer Befund:  
Die Rückfuß-Achse nach OSG-TEP-Im-  
plantation und Tibialis posterior Trans-  
position ist orthograd.

